Lane Medical Library

Ein Fall von Hodensarcom

bei einem fünfjährigen Knaben.

Inaugural-Dissertation

zur

Erlangung der Doctorwürde

in der

Medicin, Chirurgie und Geburtshülfe

welche

nebst beigefügten Thesen

mit Zustimmung der Hohen Medicinischen Fakultät

der Königl. Universität zu Greifswald

am

Sonnabend, den 7. März 1885

Vormittags 11 Uhr

öffentlich vertheidigen wird

Joseph Schubert,

prakt. Arzt

aus Schlesien.

Opponenten:

Drd. **E. Mann**, prakt. Arzt
F. Franke, cand. med.
A. Ziemek, cand. med.

Greifswald.
Druck von Julius Abel.
1885.

Digitized by the Internet Archive
in 2026

https://archive.org/details/IA40153715_0427

Seiner lieben Mutter

und

dem Andenken seines theuren Vaters

in Liebe und Dankbarkeit

gewidmet

vom

Verfasser.

Während die Forschungen der letzten Decennien auf dem Gebiete der Entzündung und der Infectionskrankheiten bedeutende Erfolge zu verzeichnen haben, ist man in der Deutung der Geschwülste fast um nichts weiter gekommen. Von den verschiedensten Definitionen, was eine Geschwulst sei, hält Hüter die von Lücke für die zutreffendste: „Die Geschwulst ist eine Volumenzunahme durch Gewebsneubildung, bei der kein physiologischer Abschluss gewonnen wird.“ Doch giebt Lücke selbst zu, dass auch diese Definition nicht ausreichend ist. Eine gleiche Schwierigkeit stellte sich dem Versuche entgegen, eine passende Eintheilung der Geschwülste aufzufinden, da eben bis jetzt die Grundfragen für das Princip der Eintheilung: „Was ist eine Geschwulst? Wie entsteht sie?“ garnicht oder nicht genügend haben beantwortet werden können, trotzdem die hervorragendsten Pathologen der Neuzeit, Virchow und Cohnheim, sich eingehend damit beschäftigten. Für den Practiker ist die bisherige Eintheilung der Geschwülste in zwei Hauptgruppen, in gut- und bösartige, immer noch die zutreffendste und wird sie wohl noch lange Zeit bleiben, obwohl es oft schwierig ist, zu bestimmen, wo die Gutartigkeit aufhört und die Bösartigkeit beginnt. Das grösste Interesse hat natürlich der Kliniker an den bösartigen Geschwülsten, da sie sowohl durch die localen Zer-

störungen als durch eine allgemeine Infection in Form von Verbreitung in entfernte Regionen des Körpers das Leben des Individuums bedrohen.

Indem hier die andern bösartigen Geschwülste übergangen werden, sollen hier nur die Sarcome, so weit es die vorliegende Arbeit erfordert, Berücksichtigung finden. Nach Virchow's[1]) Definition ist ein Sarcom eine Formation, deren Gewebe der allgemeinen Gruppe nach der Bindesubstanzgruppe angehört, und die sich von den scharf zu trennenden Species der bindegewebigen Gruppen nur durch die vorwiegende Entwickelung der zelligen Elemente unterscheidet. Lücke[2]) theilt die Sarkome nach einem doppelten Princip ein, nach einem histologischen und einem klinischen. Die histologische Eintheilung ist in Rund-, Spindel- und Riesenzellensarcome; in diese Gruppen lassen sich nach ihm alle Sarcome unterbringen, wenn dann noch die Glio-, Myxo- und Fibrosarcome als Nebenarten aufgestellt werden. Klinisch unterscheidet Lücke die festen und weichen Sarcome, die schwarzen Sarcome, die Weichtheils-, Knochen-, und die warzigen Sarcome der Haut; endlich die Cystosarcome als eine besonders ausgeprägte Form und die Lympthosarcome wegen ihrer bestimmten Beziehungen zum Lymphapparat.

Die weichen Sarcome (Markschwämme) können histologisch aus Spindel- oder aus Rundzellen bestehen; sie können als Gliosarcome die weichen Zellen der Neuroglia enthalten, sie können endlich Myxosarcome sein.

Die festen Sarcome verdanken, wenn sie nicht Knochensarcome sind, ihre Consistenz der Beimischung von Bindegewebe und desshalb wird diese Gruppe besonders von den

Fibrosarcomen gebildet. Man findet hier entweder das Verhältniss so, dass ein längere Zeit bestehendes Fibrom in ein lebhafteres Wachsthum übergeht durch Wucherung seiner zelligen Elemente, oder so, dass ein Fibrom mit verhältnissmässig geringer Zellentwickelung recidivirt und nun mehr und mehr sich dem reinen Zellsarcom nähert. Nichts ist häufiger als die Combination von Fibromen mit Sarcomen. In einer solchen Geschwulst giebt es Stellen, wo noch rein fibröse Massen existiren, während an anderen die Zellen sich zu einem ganz reinzelligen Sarcom entwickelt haben können. Die klinische Bedeutung ändert sich aber sofort mit dem Auftreten von rein zelligen Elementen. Die Fibrosarcome machen häufig local Recidive. Sie entwickeln sich gern von den Fascien und dem Periost; ihre Zellen können sowohl als Spindel-, wie als Rundzellen, auch wohl combinirt auftreten.

Auch im vorliegenden Falle handelt es sich um ein Fibrosarcom; dasselbe entstand bei einem fünfjährigen Knaben im rechten Hoden. Es soll jedoch, bevor die Beschreibung dieses Fibrosarcomes folgt, auf die Arten der Hodensarcome, ihr Vorkommen, Entstehung, Aetiologie, Symptome, Diagnose, Prognose und Therapie im Allgemeinen eingegangen werden. Die nun folgenden Erörterungen schliessen sich eng an Kochers[3]) Arbeit über die Krankheiten des Hodens, Nebenhodens und Samenstranges an. Kocher unterscheidet die am Hoden vorkommenden Sarcome in Sarcoma simplex mit vorwiegender Intercellularsubstanz und rechnet dazu die Fibro-, Myxo- und Granulosarcome, und in Sarcoma medullare mit völligem Zurücktreten der Intercellularsubstanz; die Zellen desselben sind meist Rundzellen.

Zum Sarcoma medullare gehören nach ihm das von Billroth als Carcinom mit lymphdrüsenartiger Struktur beschriebene, das lymphoide Sarkom Lückes und der Bindegewebskrebs par excellence von Birch-Hirschfeld. Der Durchschnitt des Hodensarcoms ist weisslich oder röthlich, im Ganzen homogen. Die zellreichen Parthien quellen in Form von Buckeln oder Höckern über die Geschwulstfläche hervor. Der Nebenhoden ist in der Regel selbst bei kleinen Geschwülsten mit erkrankt. Unter achtunddreissig Präparaten konnte Kocher den Nebenhoden nur neunmal noch auffinden, zweiunzwanzigmal waren Hoden und Nebenhoden gleichmässig erkrankt, siebenmal konnte nichts von Nebenhoden nachgewiesen werden. Es ist dies Verhalten des Nebenhodens zugleich wichtig für die Unterscheidung von Carcinom bei dem der Nebenhoden nicht so regelmässig mit erkrankt, bei kleineren Carcinomen meist intact ist. Die Combination des Sarcoms mit Fettknorpel- und Knochengewebe ist sehr selten; dagegen kommen Fibro-, Myxo- und Granulosarcome häufiger vor. Das Medullarsarcom zeigt sich in der Regel frei von Combinationen, ebenso wie das Medullarcarcinom; nur Cysten finden sich mit demselben etwas öfter vor. Bei den harten Sarcomformen kommen ebenfalls Cysten vor, die eine unregelmässige Wand haben, mit warzigen, zapfenförmigen Vorsprüngen in das Lumen der Cyste. Diese Vorsprünge gehen aber ohne Unterbrechung in die zwischen den Cysten sich hinziehende homogene Sarcommasse über, mit welcher sie vollkommen gleiches Aussehen haben. Man darf mit den Cysten die Erweichungsherde nicht verwechseln, wie sie durch schleimige, fettige, haemorrhagische Erweichung zu

Standa kommen. Die wahren Cystenbildungen bei Cystosarcom oder Billroths Hodencystoid beziehen sich auf Erweiterung der Samenkanälchen Die Cysten sind, wenn sie noch mikroskopisch klein sind, nach Robitansky[4]) hell oder opak weisslich. Die opaken sind von Zellen epithelialen Charakters ausgefüllt, die hellen enthalten innerhalb einer epithelialen Auskleidung eine serös schleimige Flüssigkeit. Sie werden erbsen- bis bohnengross, platten sich gegenseitig ab; in viele wächst die Sarcommmasse hinein.

Beim Medullarsarcom erscheint es nach Kocher besonders auffällig, dass auch die Wand der Samenkanälchen fast völlig in der Neubildung aufgeht; in dieser Hinsicht erinnern einige Bilder ganz ausserordentlich an die Verhältnisse bei chronischer Orchitis. Das wichtigste bleibt aber für diese Form das völlige Zurücktreten der Intercellularsubstanz und die Veränderungen derselben.

Bei Granulationssarcomen zeigt nach einem Präparat von Professor Hoffmann der Durchschnitt ein streifiges Gefüge mit kleineren oder grösseren vorquellenden Knoten, die in die Umgebung ohne scharfe Grenze übergehen. Das interstitielle Gewebe besteht aus massenhaften Rundzellen in einer körnigen aber festen Grundsubstanz liegend. Die Samenkanälchen sind bedeutend auseinandergedrängt und zeigen durch Auftreten von Rundzellen zwischen den Faserzügen eine verdickte Wand. Der Fall von Curling, den er als „large double sarcocele quasi malignant“ beschreibt, ist ein exquisites Beispiel dieser Form.

Das Myxosarcom erscheint als eigrosse bis kindskopfgrosse Geschwulst [nach den Präparaten 24.58 und 24.49

Giessen und No. 917 Berlin (Langenbeck)] von elastisch-derber Consistenz mit höckeriger Schnittfläche ohne charakteristische Zeichnung, schleimig anzufühlen. Mikroskopisch liegen in einem glasigen Grundgewebe, bald mehr als Stützwerk, bald in Form von Balken erscheinend, unregelmässige oder ovale oder spindelförmige grosse Zellen mit stark körnigem Protoplasma, während stellenweise die Zellen reichlicher, kleiner werden und das Grundgewebe zurücktritt. Auch hier ist das interstitielle Bindegewebe und die Wand der Samenkanälchen Sitz der Neubildung.

Bei einem Fibrosarcom der Züricher Sammlung, wo Hoden und Nebenhoden gleichmässig ergriffen und etwa um das Doppelte vergrössert sind, zeigt sich die Schnittfläche homogen, derb, mit einzelnen Cysten gegen den Nebenhoden hin und einer grösseren Cyste mit derben, warzigen Wandungen nach dem vorderen Umfange zu. Die Neubildung liegt zwischen den Samenkanälchen. Diese sind zum Theil leer, zum Theil enthalten sie eine körnige Masse mit Kernen und einzelnen blassen Zellen. Sie sind nicht durch die umgebende Neubildung comprimirt und in sehr deutlicher Weise tritt eine netzförmige Zeichnung in derselben zu Tage. Die Wand der Samenkanälchen ist in der Neubildung aufgegangen. Letztere besteht durchweg aus grösseren Spindelzellen mit einem oder mehreren Kernen und fasrigem Zwischengewebe. Verhältnissmässig spärliche Gefässe ziehen sich zwischen durch und zwischen den Spindelzellen dahin. Der lange Durchmesser der letzteren liegt den Gefässen parallel und umkreist bogenförmig die lumina der Samenkanälchen.

Ueber den Ort der Entstehung des Sarcoms ist wenig

sicheres bekannt. Es ist eine grosse Seltenheit, ein circumscriptes Sarcoma testis zu finden. Nach Robin entsteht das Sarcom primär im Schweife des Nebenhodens. Schon Pott erwähnt das primäre Vorkommen des Sarcoms in Nebenhoden- und Samenstrang; einen Fall von Sarcom in diesen beiden theilt Regnold mit. Kocher beobachtete drei Fälle von primärem Sarcom des Nebenhodens. Ein Präparat von primärem Sarcom des Samenstranges befindet sich in der Sammlung von R. von Langenbeck.

Die Ausbreitung des Sarcoms geschieht sehr rapide bis zur völligen Erkrankung des Hodens, und früher als bei Carcinom greift die Wucherung per continuitatem auf das Gewebe zwischen den Nebenhodenkanälchen über. Der Nebenhode verdickt und vergrössert sich, bleibt aber noch eine Zeit lang in seiner Form gut kenntlich. Die Verbreitung des Sarcoms im übrigen Körper geschieht bei Medullarsarcom ausser local durch Metastasirung auf dem Lymphwege; auch Weiterverbreitung durch Hineinwachsen in die Venen ist sicher beobachtet; die anderen Sarcome verbreiten sich selten anders als continuirlich und haben fast nur Localrecidive.

Eine andere Art der Ausbreitung ist die nach der Haut zu. Es entstehen dadurch Geschwülste, welche von dem fungus benignus bei Syphilis schwer zu unterscheiden sind. Der Durchbruch geschieht durch Miterkrankung der Albuginea und Verwachsung der Hüllen, auch durch Bildung von Erweichungsherden durch Verfettung am vorderen Umfang der Geschwülste. Ein solches Praeparat, das die Freiburger Sammlung besitzt, zeigt grosse Aehnlichkeit mit dem hiesigen.

Was die Aetiologie betrifft, so entsteht das Sarcoma

testis häufig nach Trauma oder nach Entzündung des Hodens, die durch eine andere Ursache z. B. Tripperinfection bedingt war; auch kommt es vor, dass eine lange bestehend scheinbar gutartige Geschwulst plötzlich sarcomatös wird. Für die Entstehung des Sarcoms kommt auch die Retentio testis in der Form des Leistenhodens sehr wesentlich in Betracht.

Betreffs der Häufigkeit des Vorkommens sagt Gluge,[5]) dass der „Markschwamm im Hoden häufig vorkomme". Genauere Auskunft giebt die Statistik von Ludlow,[6]) der für Sarcom die Bezeichnung encephaloid cancer hat. Er fand

vor dem 5. Jahre		5	Fälle
von 15—20	Jahren	1	„
„ 20—30	„	11	„
„ 30—40	„	22	„
„ 40—50	„	6	„
„ 50—70	„	6	„
		51	Fälle

Kocher fand unter 9 Sarcomen

2 auf 20—30 Jahr,
3 auf 38 Jahr,
4 über 40 Jahre.

Ausser den 5 Fällen von Ludlow, die Kinder unter 5 Jahren betreffen, theilten noch mit Giraldès einen Fall bei einem 16 monatlichen Kinde, Santesson bei einem einjährigen. — 6 Fälle bei Kindern sah Guersant; im Ganzen also 13 Fälle bei Kindern.

Sarcome in beiden Testikeln sind sicher beobachtet. Ein solches Praeparat findet sich in Göttingen, ein 2. Fall bei

Curling als large double sarcocele quasi malignant Einen 3. Fall berichtet Horner. Zweifelhaft sind die Fälle von Wilson, Denonvilliers und Demarquay.

Die Entwickelung des Tumors ist in der Regel völlig schmerzlos und der Patient ist nur durch die Vergrösserung seines Scrotums belästigt, oder es bestehen von vornherein heftige Stiche im Hoden und quälende Kreuzschmerzen. Das Medullarsarcom entwickelt sich sehr rasch, das harte Sarcom langsam, vergrössert sich während vieler Jahre, wobei freilich der Einwand erhoben werden kann, dass die Geschwulst nicht von vornherein sarcomatös war, sondern erst vom Zeitpunkt rascheren Wachsthums an. Die Consitzenz des Medullarsarcoms ist so weich, dass häufig Pseudofluctuation und dadurch Verwechselung mit Hydrocele vorkommt; doch kommt auch häufig eine wirkliche Hydrocele dabei vor, namentlich aber eine Hämatocele in Form der Periorchitis haemorrhagica und kann bedenkliche Irrthümer veranlassen. Wichtig für die Differentialdiagnose mit Carcinom ist das Verhalten des Nebenhodens, wie oben erwähnt wurde; indem ein Geschwulstknoten im Nebenhoden stets für Sarcom spricht. Das Alter ist in sofern wichtig für die Unterscheidung des Medullarsarkoms und Medullarcarcinoms, als Kinder und das Alter vor der Pubertät meist Sarcome zeigen, während das Medullarcarcinom mit Vorliebe Individuen von 20—40 Jahren befällt. Harte Sarcome und Carcinome unterscheidet ebenfalls das Alter, indem scirrhus unter 40 Jahren selten vorkommt; ausserdem aber die Ausbreitung, die beim harten Sarcom per continuitatem, beim Carcinom nach den Retroperitanealdrüsen erfolgt.

Für die Prognose ist die Unterscheidung vom Sarcom und Carcinom von Wichtigkeit; indem bisher bei Carcinom noch kein Fall radical geheilt worden ist, sind beim Sarcom Fälle von Heilung bekannt, wenigstens konnte Heilung über 4 Jahre hinaus in einzelnen Fällen erzielt werden. Baum constatirte nach Exstirpation eines faustgrossen Markschwammes noch nach 14 Jahren Radicalheilung, Baring nach 2, 3, $4^1/_2$ und $4^1/_2$ Jahren in 4 Fällen, Curling nach 5, 9, 12 und 15 Jahren in ebenfalls 4 Fällen, und in einem Fall von Paget trat erst nach 12 Jahren im anderen Hoden ein Recidiv ein. Es ist bis jetzt absolut unmöglich, zu entscheiden, wann ein Fall von Sarcom vorliegt, welcher vermuthlich nicht recidiviren wird und wann dieses der Fall sein wird. Das Hodensarcom erreicht eine colossale Grösse. Hecker operirte einen Markschwamm von $6^1/_2$ Pfund Gewicht, Johnson (Curling) beobachtete einen 20 Pfund schweren Tumor, der sich bei einem 27jährigen Manne sehr rasch von einem im Bauche zurückgebliebenen Hoden aus entwickelt hatte. Die Prognose ist demnach, solange keine secundären Geschwülste in Leiste und Bauch bestehen, nicht allzu ungünstig; aber auch da ist die Operation zur Entfernung der Geschwulst nicht absolut contraindicirt.

Da die Möglichkeit einer Radicalheilung also vorliegt, muss, so bald die Diagnose auf Sarcom gestellt ist, zur Castration geschritten werden. Eine Hauptrücksicht verdient beim Sarcom der Umstand, dass eine continuirliche Ausbreitung der Geschwulstmassen im Samenstrang öfters vorkommt, und desshalb auch Recidive am Samenstrang hier besonders häufig beachtet sind.

Wegen der grossen Aehnlichkeit des Krankheitsbildes mit dem vorliegenden Fall theilen wir hier eine Krankengeschichte von Froriep[7]) mit:

G. H. aus W., 2 Jahre alt, scrophulös, ward im Sommer 1823 nach Dresden gebracht, um dort von dem Hofrath Dr. Hedenus eines Scrotalgewächses wegen operirt zu werden. Dasselbe war im Winter schmerzlos entstanden, und hatte nach und nach schnelle Fortschritte gemacht, und war von einem Arzte für eine Hydrocele gehalten und im Februar punctirt worden. Der Tumor füllte die ganze Scrotalhaut aus, sodass der rechte Hoden nach oben aussen gedrängt war. Der Tumor selbst hatte alle Eigenschaften einer Sarcocele, nur dass die äusseren Bedeckungen mehr als gewöhnlich von sehr ausgedehnten Gefässen durchzogen waren. Am Fundus des Scrotums war eine rothblaue Wunde, in Folge der punctio, zu sehen. Bei der am 3. August durch Herrn Hofrath Hedenus zu Dresden vollzogenen Exstirpation der Geschwulst war es nicht möglich, das septum scroti zu schonen, da er mit dem Sarcom auf das innigste verwachsen war. Der funiculus spermaticus war infolge des Druckes der Geschwulst gänzlich verschwunden. Blutgefässe, die man hätte unterbinden müssen, fanden sich nicht vor. Nach der Entfernung der Geschwulst war das Scrotum eine Höhle, und der rechte Testikel lag zur Seite gedrängt allein in demselben. Ein Durchschnitt des exstirpirten Sarcoma medullare zeigte einen von Lymphe und Zellgewebeschichten durchzogenen Tumor, in dem jedoch keine Spur des linken Testikels anzutreffen war.

Die Heilung der Wunde ging ziemlich rasch und ohne

besondere Erscheinungen vor sich, und im September reiste der Knabe in Begleitung seiner Mutter ab.

Allein schon im December desselben Jahres liefen Nachrichten ein, dass sich an derselben Stelle ein neuer Tumor zu bilden anfange, und als der Kranke im Januar 1824 nach Dresden gebracht war, erstreckte er sich bis hinauf in die linke Inguinalgegend, umgab die radix penis, hatte ein gefässreicheres, dunkleres Ansehen als früher, war verschiebbar und dem Gefühle nach leichter als der erste Tumor. Es blieb nichts anderes übrig, als die Operation zu wiederholen. Das geschah am 8. Februar von Dr. Hedenus. Der Herd der Krankheit, die ganze Scrotalhaut, wurde, soweit sie erkrankt war, durch den Schnitt entfernt. Der Geschwulst selbst entstürzte während der Operation durch einen etwas tiefen, durch die grosse Unruhe des Knaben verursachten Schnitt eine grosse Menge schwarzen coagulirten Blutes mit schwarzen Concretionen gemischt, und jetzt ergab es sich, dass die Geschwulst ein mit dieser Masse angefüllter Sack war, der jetzt entleert, mühsam wegpräparirt werden musste. Die Wunde hatte die Gestalt eines Ovals und erstreckte sich von der linken Seite des mons veneris vom Abdominalring aus zum perineum herab. In dem oberen Theil der Wunde sah man mehrere tendines musculorum; die linke Hälfte des Scrotums fehlte ganz; in der rechten noch vorhandenen lag der gesunde Testikel in seiner tunica vaginalis propria, die radix penis war ganz zu sehen und nur durch ein kleines Stück der äusseren Bedeckungen geschützt. Der herauspräparirte Sack hatte ein bräunliches Aussehen auf der äusseren Seite, die Höhle desselben war mit einer schwarzen Masse, die an dem Wänden hing, angefüllt (Melanosis).

Wenige Tage nach der Operation war der Kranke von den Masern befallen, die damals in Dresden epidemisch herrschten; er überstand auch diese glücklich. Das Wiederentstehen der Krankheit zu verhüten, wurden innerlich mehrere Heilmittel gereicht, und die Wunde ward durch mehrere chemisch und mechanisch reizende Mittel mehrere Wochen hindurch offen erhalten; endlich liess man sie zuheilen. In Folge der Abtragung der linken Scrotalhälfte und des grossen Substanzverlustes in der linken Inguinalgegend und in der Gegend des mons Veneris bekam der früher durch den tumor mehr nach der rechten Seite gedrängte penis jetzt eine Richtung nach links; die Umgegend der Wunde wie die vernarbten Stellen selbst, blieb hart und sehr roth. So kam der Mai 1824 heran. Der Knabe hatte an Fleisch und Kräften zugenommen, und die Eltern überliessen sich, leider zu früh, den schönsten Aussichten in die Zukunft. Da wurde eines Morgens entdeckt, dass sich an dem bis jetzt gesund gewesenen rechten Testikel, da wo derselbe in den funiculus spermaticus übergeht, eine kleine haselnussgrosse Geschwulst gebildet hatte. Man erkannte sogleich die mit neuer Kraft hervorwuchernde Krankheit, deren Wesen so eng mit der Organisation des kleinen Unglücklichen zu sein schien, dass sie bei dem auf dem letzten Vitalitätspunkte stehenden Schwächezustand scheinbar ruhte, sogleich aber wieder hervorbrach, als die Constitution des Kranken sich erholte, und die bis jetzt darnieder gelegene Assimilation sich wieder einstellte.

Die einmal wiedererschienene Krankheit wucherte rasch empor; in kurzer Zeit hatte sie die Grösse eines kleinen

Apfels erreicht; die wuchernde Substanz des Sarcoma medullare umgab nach und nach den Testikel, incrustirte denselben gleichsam, und nahm jeden Tag an Umfang zu. — Die Verzweiflung der Eltern war gross. — Die Aerzte erklärten ihren Sohn für hilflos. Anfangs ergaben sich die Eltern in das Unabänderliche, allein sehr bald schöpften sie neue Hoffnung aus einer abermaligen Exstirpation des Uebels; ihre Bitten bestürmten die Aerzte noch einmal, einen operativen Eingriff zu thun. Mehr diese zu erfüllen als in der Hoffnung eines Erfolges ward beschlossen, ein setaceum durch die Geschwulst zu ziehen. Das geschah mit aller Vorsicht, den in derselben versteckten kleinen Testikel nicht zu verletzen, am 6. Mai 1824.

Die Blutung war bei der Operation sehr gering, der kleine Kranke verrieth wenig Schmerzen; entzündliche Reaction trat fast garnicht ein. Schon nach wenigen Tagen aber wuchsen aus den Einstichs- und Ausstichspunkten des Setaceums blumenkohlartige Excrescentien hervor, vereinigten sich sehr bald in eine Masse, die nun wie ein Schwamm mehr und mehr emporschoss, und einen eigenthümlichen Geruch verbreitete. Das Setaceum ward entfernt. Der Kranke, der nun über den ganzen Körper ein eigenes wächsernes Ansehen bekam, magerte ab, in der linken Inguinalgegend bildete sich eine wurstförmige Geschwulst, der Lage des funiculus spermaticus nach sich nach oben erstreckend. Endlich starb der kleine Unglückliche nach vielen Leiden am 1. Juli 1827.

Die Section ergab Folgendes: Der rechte Testikel lag

noch gesund in der Geschwulst mit seiner tunica vaginalis propria, so dass man sehr deutlich sehen konnte, wie das sarcoma medullare von der Scrotalhaut und der tunica vaginalis communis ausgehend, ihn nach und nach umgeben hatte. Auf der linken Seite fand sich unter den Fascien der Bauchmuskeln ein Conglomerat von Medullarsarcom, welches auf einem Theil des Rectums aufsass. Die Blase war an ihrer hinteren Fläche in ihren Wänden sehr verhärtet; im Mesenterium fanden sich kleine Geschwülste, welche dem Medullarsarcom gleich waren. Die Milz war gross, das Pancreas verhärtet, der Magengrund erweicht. Die Leber und das Herz waren verhältnissmässig sehr gross. Alle Arterien zeigten sich dagegen sehr schlaff und blass; die Unterleibsnerven waren sehr ausgebildet, allein in ihrer Textur gelber als gewöhnlich, und sehr zähe. Das ganze venöse System war sehr dünn und zart.

Im Anschluss an diese Krankengeschichte von Froriep lassen wir nun die Mittheilung über das in der hiesigen chirurgischen Klinik beobachtete und von Herrn Professor Vogt exstirpirte Fibrosarcom des rechten Hodens folgen:

Georg Heyn, 5 Jahre alt, aus Swinemünde, soll im Sommer vorigen Jahres eine Orchitis und Hydrocele rechterseits gehabt haben, gegen welche eine Zeit lang Heftpflastereinwickelungen gemacht wurden, ohne dass eine vollständige Wiederherstellung erfolgt wäre. Am 29. Dezember vorigen Jahres glitt der Kranke gelegentlich eines Umzuges auf der Treppe aus und fiel mit dem Gesäss auf die Treppenstufen auf. Er klagte über Schmerzen in dem jetzt bis zur Grösse eines Apfels angeschwollenen Hodensacke. Die Geschwulst

nahm hauptsächlich die rechte Hodenhälfte ein, zeigte deutliche Fluctuation, die Haut darüber war blauroth gefärbt. Gegen die Schmerzen wurden zuerst kalte, dann warme Chamillenumschläge gemacht, wonach sich dieselben bald verloren; indessen nahm die Anschwellung des Hodensackes noch langsam zu. Es wurde wegen der deutlichen Fluctuation von dem behandelnden Arzte die Diagnose auf Haemato-Hydrocele gestellt. Da bis zum 13. Januar eine Verkleinerung der Geschwulst nicht eingetreten war, wurde an diesem Tage in der Narkose die Operation der Haematocele versucht. Nach Spaltung der Haut fand sich das Scrotum mit theils weichen Blutgerinseln durchsetzt, die sich ausdrücken liessen, theils mit älteren Fibringerinseln, in denen sich schon kleine Blutgefässe gebildet hatten. Der Schnitt wurde 3 bis 4 cm tief geführt, ohne dass eine Vaginalhöhle aufgefunden werden konnte, es wurde infolgedessen von der weiteren Ausführung der Operation Abstand genommen und der Patient der hiesigen chirurgischen Klinik überwiesen, in welcher er am 27. Januar aufgenommen wurde. Hier wurde bei der klinischen Vorstellung von Professor Vogt die Diagnose auf ein Sarcom des rechten Hodens gestellt und sofort zur Exstirpation desselben geschritten.

Es wurde in der Narkose, die nur bis zum ersten Betäubungsstadium durchgeführt wurde, rücksichtlich der hochgradigen Anaemie und Schwäche des kleinen Patienten, zunächst eine grosse Incision über den ganzen Hodensack und Inhalt gemacht, und da sich hierbei herausstellte, dass bis in die tiefsten Schichten hinein nur eine gleichmässig consistente

Geschwulstmasse vorlag, so wurde zur methodischen Exstirpatio testis übergegangen.

Es war hierzu nöthig, den äusseren Weichtheilschnitt bis hoch in den Leistenkanal hinauf zu verlängern, denn es stellte sich heraus, dass von der Hodengeschwulst eine gleichmässige Infiltration am Samenstrang nach auswärts sich bereits entwickelt hatte und bis in den Leistenkanal hinein zu verfolgen war. Oberhalb dieser infiltrirten Parthie wurde der Samenstrang präparatorisch bloss gelegt, mit dem hakenförmig darunter geführten Finger etwas hervorgezogen und durch das die Gefässe und vas deverens umhüllende Bindegewebe eine Fadenschlinge hindurchgezogen.

Diese Schlinge wurde dem Assistenten übergeben, der durch Zug an ihr das Zurückschlüpfen des centralen Abschnittes des Samenstranges nach der Durchtrennung verhütete. Es wurde, während der Assistent mit der anderen Hand centralwärts der Schlinge den Samenstrang comprimirte, der Samenstrang peripher von der Schlinge durchtrennt, darauf die leicht erkennbaren lumina der art. spermatica externa und interna und der art. deferentialis nebst den zugehörigen Venen durch Catgutligaturen geschlossen und nach aufgehobener Compression noch einzelne kleine irreguläre Gefässe unterbunden. Jetzt wird der am peripheren Stumpfe des Samenstranges stark hervorgezogene Tumor in raschen Zügen in einem Oval mit einem Theil der bedeckenden Haut umschnitten und darauf aus den Weichtheilen bis an die Grenze des Septums herausgeschält. Nach sorgfältiger Auswaschung der Wunde mit 3% Salicyllösung, nachfolgender Austupfung mit 5% Chlorzinkwatte-

bäuschen wird der obere Theil der jetzt noch ungefähr 10 ctm. langen Wunde durch Suturen vereinigt, aus dem oberen Wundwinkel ein Drainrohr nach aussen geleitet, die untere Hälfte der Wundhöhle mit Jodoformgase ausgestopft, über das ganze Scrotum eine in 2% essigsaure Thonerde-Lösung getauchte Cambriccompresse mit darüber gelegtem Verbandbattist geschlagen und das ganze mittelst Polsterwatte mit einer T-Binde anschliessend befestigt.

Der Heilungsverlauf war ein durchaus normaler: Der Knabe erholte sich bereits in den nächsten Tagen in seinem Allgemeinbefinden sichtlich und die Wundheilung schritt ohne jede Störung rasch fort. Die Jodoformgase blieb 3 Tage in der Wundhöhle liegen. Durch weiteres Zusammenschrumpfen des Scrotums wurde sie mehr und mehr hervorgedrängt, so dass bei ihrer Herausnahme nur eine kleine granulirende Wundfläche zu Tage trat. Es wurde nur wenig Jodoformgase wieder hineingedrückt und dann der oben beschriebene Verband täglich erneuert. Nach 14 Tagen war die Heilung soweit vollendet, dass nur noch eine Salbenbedeckung der granulirenden Fläche nöthig war. In der 3. Woche stand der Knabe auf und konnte nach 4 Wochen (21. Februar 1885) geheilt nach Hause entlassen werden.

Prognostisch wichtig gilt uns folgender Befund, welchen wir während des Heilungsverlaufes sowohl an der Wunde selbst sowie in ihrer Nachbarschaft und am Samenstrang machen konnten: Es gingen nämlich nicht nur die nicht unbedeutende Infiltration, die anfangs in der Nähe der Wundränder noch einige Zeit bestand, nach und nach vollständig

zurück, sondern, und dieser Punkt scheint uns der wichtigste, die in grosser Anzahl als über bohnengrosse Geschwülste in der Inguiralgegend fühlbaren Lymphdrüsen verkleinerten sich zusehend, so dass bei der Entlassung des Knaben nur noch Spuren zu entdecken waren. Endlich stellte sich auch bei wiederholter Untersuchung des Samenstranges heraus, dass die anfänglich entschieden nachweisbare Infiltration desselben völlig rückgängig wurde, so dass er schliesslich nur als dünner, fester, zusammengeschrumpfter Strang im oberen Wundwinkel zu umtasten war, und auch bei stärkerem Druck keinerlei Schmerzensempfindung hervorrief.

Wir haben diese letzten Befunde desswegen des genauerem hier angeführt, weil es uns durchaus möglich scheint, aus ihrer Zusammenstellung die Prognose für den weiteren Verlauf und die Chancen des Auftretens eines Recidivs zu begründen. Halten wir die genannten Punkte, welche wir im Verlaufe der Heilungsfrist controliren konnten, gegeneinander zusammen, so geben sie uns den besten Anhalt für die Annahme, dass der kleine Patient der Gefahr eines örtlichen Recidivs sowohl wie einer Geschwulstbildung per emigrationem nicht anheimfällt.

Was nun die durch die Operation gewonnene Geschwulst selbst anbetrifft, so ergab die von Herrn Dr. Grawitz im hiesigen pathologischen Institut ausgeführte Untersuchung folgenden Befund:

„Der reichlich faustgrosse Tumor ist auf der Schnittfläche theils grauweiss, theils glasig grau oder mehr röthlich überall von ziemlich derber Consistenz.

Microscopisch erweisen sich die weissen und grauweissen Abschnitte als fibröse Parthien mit ziemlich zahlreichen Zellen und wenig Gefässen. Die rosorothen Stellen enthalten sehr reichliche Gefässe und so dichte Zellen von rundlicher oder spindeliger Gestalt, dass das Bild hier ganz dem des Sarcoms ähnlicher wird. Die fibrösen Abschnitte überwiegen an Volumen bei weitem die sarcomatösen".

Die auf Tafel I beigefügte Abbildung zeigt uns die Hodengeschwulst in natürlicher Grösse, wir sehen sie durch einen Sagittalschnitt in zwei Hälften auseinandergeklappt, oberhalb der Mitte den weiter nach aufwärts infiltrirten Samenstrang sich hervorheben. Bei A überschauen wir denjenigen Abschnitt der Geschwulstmasse, welcher (wahrscheinlich nach dem früheren operativen Eingriffe) aus der tunica vaginalis testis hervorgewuchert war; letztere ist bei B,B markirt, bei C endlich finden wir einige erweichte Parthien.

Auf Tafel II finden wir die mikroscopischen Verhältnisse aus einzelnen Abschnitten der Geschwulst wiedergegeben. A zeigt uns diejenigen Abschnitte, an welchen Zelle an Zelle gelagert die reine Sarcommasse zu Tage tritt, während bei B diejenigen Geschwulstzüge hervortreten, wo mehr die fibrösen Einlagerungen sich geltend machen.

Es ist wohl möglich, dass einzelne Parthien, welche vorwiegend den fibrösen Charakter kundgeben, ihren Ausgangspunkt der tunica vaginalis verdanken. Doch sind wir nicht im Stande, darüber eine positive Auskunft zu geben.

Epikritisch müssen wir hier in Bezug auf den vorge-

schriebenen Fall noch abgesehen von dem, was wir bereits in der Krankengeschichte hinsichtlich der Prognose erwähnten, einen Punkt bezüglich der Aetiologie hervorheben.

Bemerkt wurde die Erkrankung des Hodens bei unserm kleinen Patienten in Form einer rasch an Volumen zunehmenden Geschwulst unmittelbar im Anschluss an ein am 29. Dec. erlittenes Trauma und bis zum 27. Jan. d. h. in 8 Wochen war dann die Geschwulst bereits bis zur Faustgrösse angewachsen. Wir haben also jedenfalls ein ganz rapides Wachsthum vor uns. Sollen wir nun annehmen, dass die Sacromentwickelung überhaupt erst nach dem Trauma aufgetreten ist?

Wir haben in unserer anamnestischen Angabe einen sehr guten Anhalt, die Erklärung für unsern Fall anders zu gewinnen bezüglich des Causalnexus zwischen Sarcomentwickelung und Trauma, und möchten der Annahme Ausdruck geben, dass wohl in vielen Fällen derselbe Anhalt, obwohl er nicht so klar zu Tage liegt, anzunehmen sein dürfte. Wir erfahren mit Bestimmtheit, dass ein Vierteljahr vorher der Knabe „etwas Orchitis und Hydrocele“ gehabt haben soll, welches Leiden durch zweckmässige Behandlung rückgängig geworden wäre; es ist wohl gerechtfertigt, anzunehmen, dass damals schon der erste Theil der Geschwulstbildung im Hoden vorlag, und nun erst durch das im Winter erfolgte Trauma die rapide Steigerung der Geschwulstbildung und vielleicht auch Aenderung im Charakter derselben Platz griff. Schliesslich hat dann wohl noch die vorgenommene Incision, welche die gespannte umhüllende Tunica entspannte, ein rasches Hervorwuchern der Geschwulstmasse aus der Schnittöffnung begünstigt.

Vergleichen wir nun zum Schluss den Froriep'schen mit dem hier beobachteten Falle, so finden wir, dass die Geschwulst bei beiden schnelles Wachsthum zeigte und innerhalb eines Halbjahres bis zur Faustgrösse heranwuchs. Ferner finden wir, dass bei beiden Fällen infolge der Pseudofluctuation von den behandelnden Aerzten die Diagnose auf Hydrocele gestellt und die Operation derselben in Angriff genommen wurde. Ein abweichendes Verhalten zeigen jedoch die beiden Samenstränge, indem beim Froriep'schen Falle der Samenstrang gänzlich geschwunden war, während er bei dem hier beobachteten durch Infiltration stark verdickt vorgefunden wurde. Aus dem Verhalten der Samenstränge lässt sich dann auch das abweichende Verhalten der Blutgefässe des Samenstranges erklären, indem beim Froriep'schen Falle kein Gefäss nach der Exstirpation unterbunden zu werden brauchte, bei unserm dagegen ausser den normalen auch sogar einige irreguläre unterbunden werden mussten. Ein anderer und nicht unwichtiger Unterschied findet sich in der Art der Sarcome, indem es sich beim Froriep'schen Fall um ein Sarcoma medullare, bei unsern um ein Fibrosarcom handelt, und die Prognose aus den früher erörterten Gründen stets ungünstiger bei Sarcoma medullare zu stellen ist als bei einem Fibrosarcom. Ein weiterer Vergleich der beiden Fälle lässt sich natürlich bis jetzt nicht ziehen, da wir unsern Eall ja nur bis zur Heilung der Exstirpationswunde beobachten konnten und erst die Zukunft lehren muss, ob unser Krankheitsfall dem Froriep'schen in dessen traurigem Ausgang ähnlich werden wird. Doch wollen wir hoffen, und wir sind nach dem, was wir oben bei der Prognose über unsern Fall aus-

einandergesetzt haben, auch wohl zu dieser Hoffnung berechtigt, dass dem kleinen Patienten das traurige Loos des Froriepschen Knaben erspart bleibe.

Zum Schlusse dieser Arbeit erfülle ich die angenehme Pflicht, meinem hochverehrten Lehrer; dem Herrn Professor Dr. Vogt, für die Liebenswürdigkeit, mit welcher mich derselbe bei der Anfertigung dieser Arbeit unterstützt hat, meinen tief gefühlten Dank auszusprechen.

Literatur.

1. Virchow. Die krankhaften Geschwülste. Band II, Vorlesung 19, Sarkome p. 177.
2. v. Pitha u. Billroth. Chirurgie Band II, 1. Abtheilung Cap. 37, § 190—192 u. Cap. 17, § 116.
3. v. Pitha u. Billroth. Chirurgie Band III, 2. Abtheil., p. 373—387.
4. Rokitansky. Lehrbuch der pathologischen Anatomie. 3. Auflage. Band III. (a. Abnormitäten des Hodens und seiner Scheidenhaut; b. Afterbildungen p. 396.
5. Gluge. Pathologisch-anatomischer Atlas. Lieferung 1—5, p. 9, § 7: „Organe, in denen der Markschwamm bis jetzt beobachtet ist."
6. Curling. On diseases of the testis. ed. III. Chapter VIII. Sect. II. p. 329.
7. Froriep. Chirurgische Kupfertafeln Tab. 214 u. 215. „Zur Erläuterung des Markschwamms am Hoden".

Lebenslauf.

Als dritter Sohn des verstorbenen Gutsbesitzers Joseph Schubert und seiner noch lebenden Ehefrau Ernestine, geb. Hübner, zu Altmohrau in Schlesien am 2. März 1859 geboren, katholischer Confession, besuchte ich bis zum 12. Lebensjahre die Elementarschule zu Wilhelmsthal, dann $1^1/_2$ Jahr lang die Präfectenschule in Landeck i/Schl., trat dann Michaelis 1872 in die Quinta des königlichen Gymnasiums zu Glatz ein. Im August 1880 wurde ich von da mit dem Zeugniss der Reife entlassen und bezog nunmehr die Universität Greifswald, um Medicin zu studiren. Am 22. Juli 1882 bestand ich das tentamen physicum, und genügte meiner halbjährigen activen Dienstzeit in der 4. Comp. des Pomm. Jäger-Bat. No. 2 vom 1. Oktober 1882 bis 1. April 1883. Am 20. Februar 1885 beendete ich die ärztliche Staatsprüfung und bestand am 27. Februar d. J. das tentamen rigorosum.

Während meiner Studienzeit hörte ich die Vorlesungen. Curse und Kliniken folgender Herren Professoren und Docenten:

Prof. Dr. Arndt. Dr. Beumer. Geh.-R. Prof. Dr. J. Budge. Prof. Dr. A. Budge. Prof. Dr. v. Feilitzsch. Prof. Dr. Gerstäcker. Prof. Dr. Grohé. Prof. Dr. Haeckermann. Prof. Dr. Holtz. Prof. Dr. Hüter. Prof. Dr. Krabler. Prof. Dr. Landois. Prof. Dr. Limpricht. Dr. Löbker. Geh.-R. Prof. Dr. Mosler. Geh.-R. Prof. Dr. Münter. Geh.-R. Prof. Dr. Pernice. Prof. Dr. v. Preuschen. Prof. Dr. Rinne. Prof. Dr. Schirmer. Prof. Dr. Sommer. Prof. Dr. Schulz. Dr. Strübing. Prof. Dr. Vogt.

Allen diesen hochverehrten Herren Lehrern spricht Verfasser an dieser Stelle seinen Dank aus.

Thesen.

I.

Bei Vergiftungen mit Schwefelsäure ist magnesia usta anzuwenden, nicht ein kohlensaures Alkali.

II.

Bei tabes dorsalis hat die Anwendung der Elektricität nur symptomatischen Werth.

III.

Von den verschiedenen Verfahren der Prophylaxe gegen die Blennorrhoea neonatorum ist das von Credé angegebene das wirksamste und erprobteste.

Taf. I.

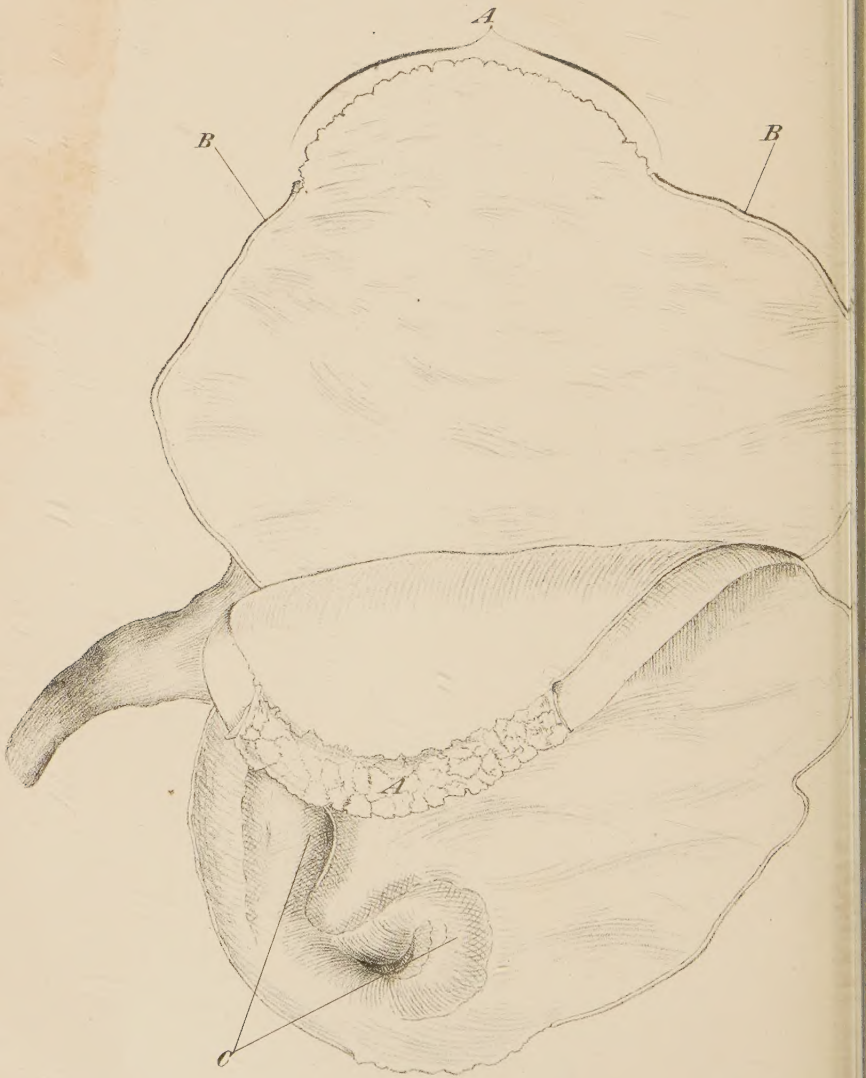

Julius Abel, Greifswald.

Taf. II.

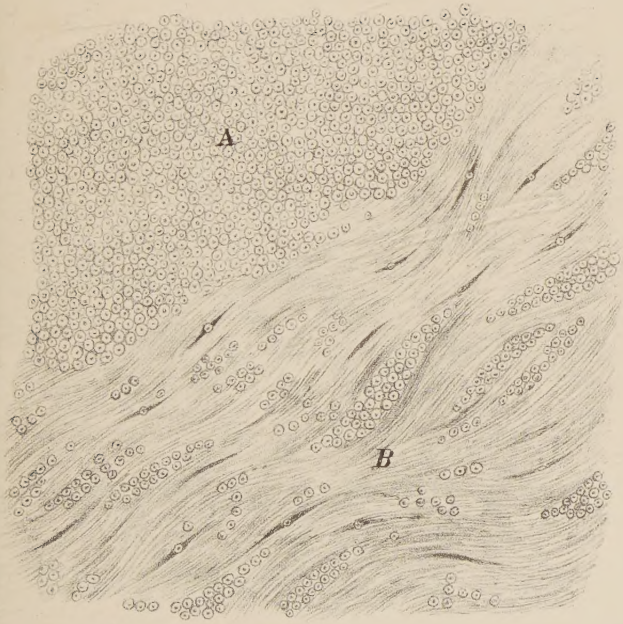

Julius Abel, Greifswald.